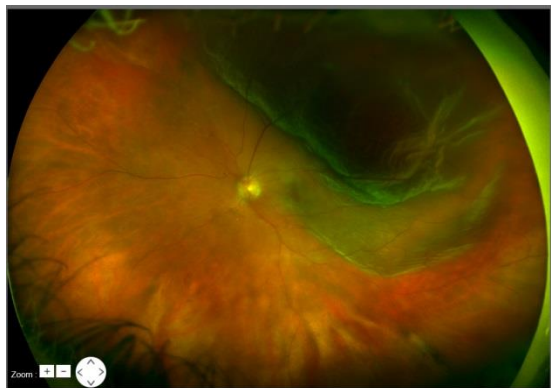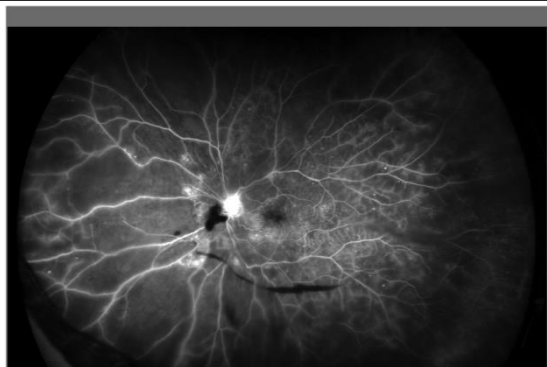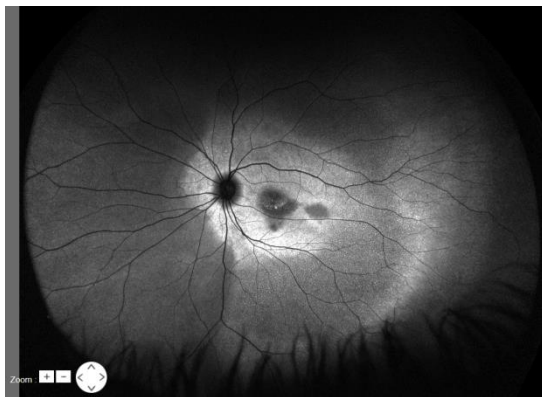


増殖性糖尿病網膜症
(FA)



網膜剥離

(AF)



Optos

~超広角眼底カメラ~
導入しました

★一回の撮影で画角200度の範囲を撮影可能になりました!!!

- ◆ 疑似カラー画像
- ◆ レッドフリー画像
- ◆ レッド画像
- ◆ 自発蛍光(AF)画像
- ◆ フルオレイン蛍光眼底造影(FAG)
- ◆ インドシアニングリーン蛍光眼底造影(IA)



※網膜の80%以上の領域の高解像度画像が撮影可能になるため観察困難な眼底周辺部の病変も捉えられます。さらに蛍光剤を使用せずRPEの視細胞外節の代謝機能を評価することのできる代謝産物リポフスチンの自発蛍光撮影も可能であり、加齢黄斑変性他、各種黄斑疾患の把握に有用です。